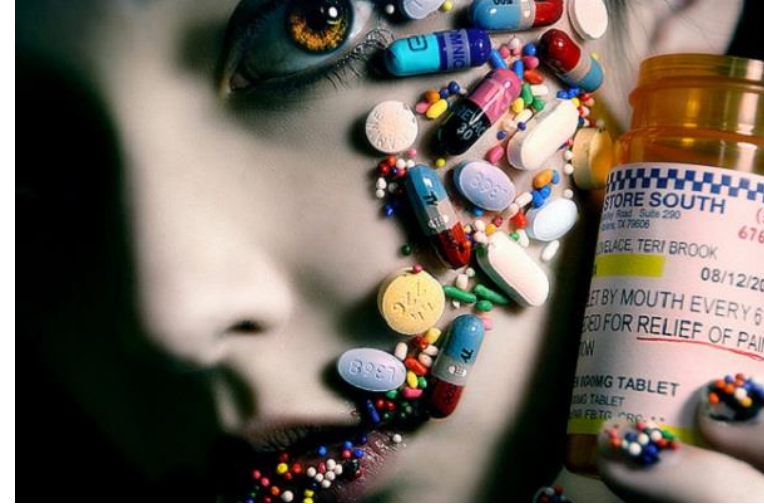



# Zaburzenia somatyzacyjne

Dorota Wołyńczyk-Gmaj

# F45

- F45.0 Zaburzenia somatyzacyjne (z somatyzacją)
- F45.1 Zaburzenia występujące pod postacią somatyczną, niezróżnicowane
- F45.2 Zaburzenia hipochondryczne
- F45.3 Zaburzenia autonomiczne występujące pod postacią somatyczną
- F45.4 Uporczywe bóle psychogenne

Ok 1% ryzyko pojawienia się w ciągu życia, K>M

# Zaburzenia somatyzacyjne (z somatyzacją)


- Wielorakie, nawracające, często zmieniające się skargi somatyczne
- Zazwyczaj utrzymują się kilka lat
- Liczne badania, zabiegi
- Najczęstsze objawy z układu trawiennego oraz nieprzyjemne doznania, wysypki, skargi na zaburzenia seksualne, miesiączkowania
- Często wyraźne objawy depresyjne lub lękowe
- Częste zaburzenia funkcjonowania społecznego, uzależnienia

# Zaburzenia somatyzacyjne – kryteria ICD-10

- Min 2 lata utrzymywania się dolegliwości
- Zaprzeczanie braku choroby
- Upośledzenie funkcjonowania

| System                  | Complaint   |
|-------------------------|---|
| Neuropsychiatric        | "The two hemispheres of my brain aren't working properly." "I couldn't name familiar objects around the house when asked." "I was hospitalized with tingling and numbness all over, and the doctors didn't know why."   |
| Cardiopulmonary         | "I had extreme dizziness after climbing stairs." "It hurts to breathe." "My heart was racing and pounding and thumping....I thought I was going to die."  |
| Gastrointestinal        | "For 10 years I was treated for nervous stomach, spastic colon, and gallbladder, and nothing the doctor did seemed to help." "I got a violent cramp after eating an apple and felt terrible the next day." "The gas was awful—I thought I was going to explode."  |
| Genitourinary           | "I'm not interested in sex, but I pretend to be to satisfy my husband's needs." "I've had red patches on my labia, and I was told to use boric acid." "I had difficulty with bladder control and was examined for a tipped bladder, but nothing was found." "I had nerves cut going into my uterus because of severe cramps." |
| Musculoskeletal         | "I have learned to live with weakness and tiredness all the time." "I thought I pulled a back muscle, but my chiropractor says it's a disc problem."  |
| Sensory                 | "My vision is blurry. It's like seeing through a fog, but the doctor said that glasses wouldn't help." "I suddenly lost my hearing. It came back, but now I have whistling noises, like an echo."   |
| Metabolic/<br>endocrine | "I began teaching half days because I couldn't tolerate the cold." "I was losing hair faster than my husband."  |

# Zaburzenia hipochondryczne



- Podejrzewanie u siebie jednej lub kilku chorób
- Skupienie na drobnych dolegliwościach, przesadna lub wręcz urojeniowa ich interpretacja
- Często lęk i depresja
- K=M, początek w młodym wieku

# Kryteria

- Trwałe przekonanie o obecności jednej lub więcej chorób somatycznych, mimo prawidłowych wyników badań
- Uporczywy brak akceptacji wyjaśnień i zapewnień lekarskich

# Zaburzenia autonomiczne występujące pod postacią somatyczną

- „nerwica serca”
- „nerwica żołądka”
- Psychogenna areofagia
- Psychogenna hiperwentylacja i czkawka
- Zespół jelita drażliwego
- Psychogeny kaszel

Łagodne dolegliwości, nie zaburzona fizjologia narządów



# Kryteria

- Objawy pobudzenia autonomicznego
- Dodatkowe subiektywne objawy związane z określonym układem
- Nadmierna koncentracja na możliwości poważnego zaburzenia pomimo zapewnień lekarzy
- Brak potwierdzonych istotnych zaburzeń z określonych narządów

# Uporczywe bóle psychogenne

- Silny ból, który nie ma podłoża organicznego, związany czasowo z konfliktem, problemami
- Napięciowe bóle głowy, bóle krzyża itp.

# Przykład 1

- Pacjentka lat 55 od 5 lat skargi na bóle i zawroty głowy, szumy uszne, uczucie pulsowania w głowie, kołatania serca, bóle kręgosłupa, uporczywa bezsenność
- Apatyczna, zalegająca w łóżku
- Badanie EEG- pojedyncze fale wolne w okolicach skroniowych i czołowych
- Badanie MRI- rozsiane zmiany w okolicach czołowych i skroniowych
- W rtg kręgosłupa szyjnego – zmiany zwyrodnieniowa
- Ulga po doraźnym podaniu BDZ
- Poprawa kliniczna dopiero po wenlafaksynie w dawce 225mg
- Nawrót dolegliwości po odstawieniu leku

# Przykład 2

- Pacjentka lat 38, matka trójki dzieci, zgłosiła się z powodu uczucia kołatania serca przy zasypianiu
- Kilkakrotnie wzywała z tego powodu PR bojąc się zawału, wielokrotnie konsultowana kardiologicznie
- W badaniu przedmiotowym – tachykardia
- Wykluczono nadczynność tarczycy, Holter EKG-tachykardia
- Poprawa po 150 mg sertraliny

# Przykład 3

- Pacjentka lat 36, mężatka , dwójka dzieci, obecnie na urlopie wychowawczym, problemy małżeńskie, w wywiadzie epizod nadużywania alkoholu i narkotyków po rozwodzie rodziców
- Skupiona na podejrzeniach ze ma nowotwór, najprawdopodobniej chłoniaka
- Okresowo skargi na świąd, pieczenie skóry
- Konsultowana u wielu różnych specjalistów, niedowierza ich zapewnieniom